Lane Medical Library

Universitäts-Augenklinik Heidelberg
Direktor: Geh. Hofrat Prof. Dr. Wagenmann

Ein eigenartiger Fall von Melano-Sarkom der Aderhaut (Fibro-Sarkom)

Inaugural-Dissertation
zur Erlangung der Doktorwürde
der hohen medizinischen Fakultät
der Ruprecht-Karls-Universität zu
Heidelberg

vorgelegt von

Josef Lutz
aus Cannstatt

Heidelberg
Buch- und Kunstdruckerei Paul Braus
1927

Gedruckt mit Genehmigung der medizinischen Fakultät
der Universität Heidelberg

Referent:
Geh. Hofrat Prof. Dr. Wagenmann

Dekan:
Prof. Dr. Ritter von Baeyer

Ein eigenartiger Fall von Melano-Sarkom der Aderhaut (Fibro-sarcom).

Es sind im wesentlichen zwei Tumoren des Augeninnern, die immer wieder den Ophthalmologen in ernster Weise beschäftigen. Das Gliom der Netzhaut und das Sarkom des Uvealtraktus. Während das Gliom ausschließlich dem frühen Kindesalter angehört, tritt das Sarkom oder als häufigste Form das Melanosarkom, das Schieck als die einzige Geschwulstform des Uvealtraktus bezeichnet hat, meist erst in reiferem Alter auf und hat durchaus den Charakter einer sehr bösartigen Geschwulst. Die klinische Diagnose ist zuweilen recht schwierig. Gerade der vorliegende Fall zeigt dies deutlich, denn er erweist sich als sehr eigenartig, und auch in der Literatur, die mir zur Verfügung stand, konnte ich speziell bei Schieck, der ja sehr viele Fälle von Melanosarkom der Aderhaut beschrieben hat, einen solchen Fall, wie er hier vorliegt, nicht vorfinden. Eine sichere Bestätigung der klinischen Diagnose gibt immer erst der pathologisch-anatomische Befund.

Krankengeschichte.

Der 35jährige Patient H. R. kommt wegen einer Sehstörung, die er seit 3 Wochen am linken Auge bemerkt, zum Augenarzt. Die Untersuchung mit dem Augenspiegel ergibt Ablatio retinae und dringenden Verdacht nach dem ganzen Aussehen auf Tumor. Der Patient wird deshalb vom Arzt Herrn Geh. Hofrat Wagenmann zur weiteren Untersuchung und Behandlung übergeben.

Krankengeschichte: Universitäts-Augenklinik Heidelberg

Patient: Herr H. R. 35 Jahre alt (30. August 1924).

Links seit 3 Wochen Sehverschlechterung.

Befund: Rechts Iris grau. Links Iris bräunlich, oberer Sektor gräulich. Linkes Auge reizfrei.

Diagnose: Links Ablatio retinae. Verdacht auf Aderhauttumor.

Javal: Beiderseits ½—1 D gegen die Regel.

R — 0,5 D ⌒ cyl. — 0,75 D. Av! 5/5 — 4 (0,4)
L — 0,5 D ⌒ cyl. — 0,75 D. Av! 5/15 — 10

Ophthalmoskopischer Befund.

Rechts kleine Sichel, große physiologische Exkavation, Gefäße zur Seite gedrängt.

Links unmittelbar neben der Papille beginnt eine schwärzlich graue Prominenz mit buckelförmig abgehobener grau getrübter Netzhaut, deren Gefäße ausgedehnt sind, die Papille von innen her oben und unten umfassend, temporal jedoch frei. Unten zerklüftet sich die Prominenz und man sieht einzelne größere, gelbe und gelbrote Flecken. Die Prominenz geht in einen flachen scheibenförmigen Tumor über, der weit nach innen und innen oben reicht und mit scharfem überhängendem Rand endigt. Die Oberfläche ist dunkelschwarz und stellenweise am Rand rötlich grau.
Am 1. 9. 24 erfolgte links die Enucleation bulbi (Nov. Adren).

Patholog.-anatom. Befund.
(Präparat 4223 Katalog.)

Makroskopisch: Linkes Auge oberhalb der Papille aufgeschnitten.

Auf dem horizontalen Durchschnitt sieht man einen flachen Aderhauttumor, der sich nasalwärts bis in die Aequatorgegend erstreckt. Die Netzhaut ist nasalwärts mit dem Tumor verwachsen, temporalwärts flach abgelöst. Das subretinale Exsudat ist geronnen, ebenso ist der Glaskörper geronnen. Beide Hälften sind eingebettet.

Schnitt durch die Papille.

Nasalwärts ist der Limbus ohne Veränderung; temporalwärts bis zum Kammerwinkel frei. Man sieht sehr gut das Lig. pectinatum und den Schlemmschen Kanal, ebenso ist nasalwärts der Kammerwinkel vollkommen frei. An der

Iris findet sich ein auffallend dunkler Pigmentbesatz an der Oberfläche und ebenso sieht man innerhalb des Gewebes zahlreiche pigmentierte sternförmige Zellen, sowie an der Oberfläche, teilweise aber auch in den tieferen Schichten auffallend große dunkle schwarze Zellen, die Kolbenform darbieten. In der Mitte oberhalb der Pigmentlamelle liegt eine Gruppe von dunkel schwarzen großen Pigmentzellen, zwischen denen kleine Rundzellen mit mäßig stark gefärbten Kernen eingebettet sind. Es scheint, als ob diese Pigmentzellen mit den Pigmentzellen der Pigmentlamelle im Zusammenhang ständen. Die Pigmentlamelle der Iris ist auffallend breit und tiefschwarz. Sie zeigt wie die Vorderfläche der Iris einzelne Falten. Die Pupille scheint sich im Zustand der Mydriasis zu befinden. Auch temporalwärts sind an der Oberfläche ein dunkler Pigmentsaum und viele pigmentierte Zellen im Stroma sichtbar. Die Pigmentlamelle erscheint ebenso wie nasalwärts. Nasalwärts scheinen die Ciliarfortsätze intakt zu sein, nur fällt auch hier wieder der auffallend schwarze Pigmentsaum auf; ebenso ist an der Pars plana die Pigmentlamelle tief schwarz, das Deckepithel intakt. Man sieht sehr schön die Ansätze der Lamelle und den Uebergang der Zonula zur Linsenkapsel. Der Ciliarkörper ist ohne Veränderung. An der Pars plana und im vorderen Abschnitt des Glaskörpers findet man auffallend starke zartest gewellte Faserbündel, ein kurzes Stück hinter dem Netzhautansatz beginnt eine umschriebene Netzhautablösung, ebenso findet sich ein fest geronnenes subretinales eiweißreiches Transsudat. Verfolgt man die Aderhaut, so ist anfangs keinerlei Veränderung sichtbar, die Uvea eher abnorm dünn, die Suprachorioidea ist auffallend schwarz pigmentiert; die Pigmentlamelle der Netzhaut ist gut erhalten. In einiger Entfernung beginnt plötzlich eine erhebliche Verdickung der Aderhaut. An der Spitze finden sich einzelne scharf ausgedehnte Gefäße, dann aber beginnt sofort eine spindelförmige Verdickung eines Tumors, dabei ist die Pigmentlamelle der Netzhaut auffallend dunkel und breit und gut erhalten. An dem Tumor fällt sofort eine Fächerung in einzelne Teile auf, veranlaßt durch zarteste Fasenscheiden zwi-

schen den Zellnestern, und zwar verlaufen im Anfang die Zellnester gleichmäßig in verschiedenen, zur Aderhaut konzentrisch verlaufenden Schichten. Man kann eine Strecke weit 4—5 Schichten erkennen, zwischen den Schichten liegen längs verlaufende zarte Bindegewebsscheiden mit zum Teil spindelförmigen Kernen, davon biegen zur Aderhaut senkrecht verlaufende Scheiden ab in verschiedener Ausdehnung, so daß die Zellmassen meist längliche, backsteinähnliche, an der Seite abgerundete Felder darbieten. In dem interstitiellen Gewebe finden sich ferner einzelne große Gefäße. Sie liegen in verschiedenen Schichten, selbst einzelne unmittelbar unter der Basalmembran. Ebenso finden sich anfangs, hauptsächlich zwischen den Nestern, einzelne tief schwarze Pigmentzellen, sodann erkennt man aber auch innerhalb der Nester einzelne pigmentierte Zellen mit deutlichem Protoplasmaleib und teils kurzen spindelförmigen Kernen. Die Kernfärbung ist nicht intensiv, man findet bald, daß die peripher an der Wand der Nester liegenden Kerne bedeutend stärker gefärbt sind. Weiterhin nimmt die Geschwulst langsam an Dicke zu, und in einiger Entfernung hört die Netzhautablösung auf und die veränderte Netzhaut ist mit dem Tumor verwachsen. Da, wo die Geschwulst breiter wird, erscheinen die eigentümlichen Zellagen vermehrt, auch fällt auf, daß die einzelnen Zellnester etwas an Größe zunehmen, vor allem aber ist ein stärkeres Hervortreten der Zwischenlamellen zu bemerken. Die Felderung wird ausgeprägter, man sieht stärkere bindegewebige Septen mit Eosin gefärbt, die horizontal und vertikal den Tumor durchsetzen. Die einzelnen Zellknoten verlieren merklich an Länge und die Geschwulst bekommt mehr alveolären Charakter, so daß einzelne Nester mehr kreisrunde Formen bekommen, auch hier sieht man noch zahlreiche Gefäße im Bindegewebe. Die Gefäße in verschiedenen Schichten zeigen eine verdickte bindegewebige Wand und von ihr aus strahlen deutlich Zwischensepten aus. Einzelne Bezirke erscheinen hier völlig wabenähnlich, an den einzelnen Nestern kann man deutlich unterscheiden eine Randzone mit besser gefärbten Kernen, die auch viel dichter beisammen liegen, neben den

mehr schwächer gefärbten Kernen der mittleren Partie. Die mittlere Partie zeigt Zellen mit größerem Protoplasmaleib, im Zwischengewebe nimmt hier und da das Pigment etwas zu, vor allem aber ist dies der Fall in den Randteilen der Zellnester. Weiterhin tritt eine merkliche Aenderung in der Struktur auf, dadurch, daß die bindegewebigen Zwischenscheiden bedeutend an Breite und Dicke zunehmen, auch ändert sich die Richtung der Bindegewebssepten, so daß vielfach die Richtung von vorn nach hinten stärker hervortritt. Ganz breite Bindegewebszüge durchsetzen die Geschwulst, so daß die Zellnester merklich zurücktreten. Weiterhin folgt eine Zone, bei der die Bindegewebszüge geradezu vorherrschen, man sieht bogige Züge von vorn nach hinten die Geschwulst durchsetzen und an dieser Stelle tritt vermehrtes Pigment auf. Dicke schwarze Pigmentbalken, kürzere und längere Pigmentzüge breiten sich zwischen den Bindegewebsmassen aus, zwischen den Bindegewebszügen finden sich nur noch kleinere Zellnester. Die Geschwulst hat hier an Dicke merklich zugenommen. Verfolgt man sie weiter nach der Papille zu, so zeigt ein darauf folgender Abschnitt ein anderes Bild. Die Faserzüge treten hier zurück und verlaufen wieder mehr konzentrisch zur Oberfläche der Aderhaut. Man sieht wieder kleinere und größere Nester, teils ebenfalls mit Pigment, aber im großen und ganzen herrschen auch hier Bindegewebszüge vor, und es folgt sodann innerhalb der Aderhaut eine umschriebene Partie, bei der im wesentlichen die Geschwulst durch dicke Bindegewebsmassen eingenommen ist, die am dichtesten und sehr gleichmäßig an der Oberfläche liegen. Eine kompakte Schwarte fasert sich nach hinten und der Seite zu auf; und zwischen den Bindegewebszügen findet man Reste von Geschwulstinseln. Die Kernfärbung ist an den Geschwulstbändern ungleich, mehrfach sieht man eine schlechte Kernfärbung und gleichzeitig Andeutung von feinkörnigem Zerfall, dazwischen liegen auch größere Gefäße im Bindegewebe. Weiter nach der Papille zu folgt wieder eine breite Zone, in der ausgesprochen alveolärer Charakter hervortritt mit mittelstarken Bindegewebs-Septen; sehr deutlich sieht man Zellnester, die aber

hier unregelmäßige Größe und Form aufweisen. Die Geschwulst reicht bis unmittelbar an die Papille heran und hat sich mit ihrer vorderen Spitze über den Skleralsaum vorgedrängt, so daß die Nervenfaserschicht nach der Papillenmitte zu gedrängt erscheint und die peripheren Bündel des Sehnerven eine deutliche Knickung aufweisen. Die Geschwulst umgreift die Papille. Auf der temporalen Seite sieht man wieder Geschwulstmassen, aber in wenig erheblicher Dicke. Temporalwärts reicht die Geschwulst bis zum Skleralrand und drängt sich nur wenig unter der Netzhaut unter dem Sehnervenkopf hervor, so daß die einzelnen Faserbündel nur eine geringe Einknickung zeigen. Temporalwärts hat die Geschwulst einen alveolären Charakter, es finden sich nur ganz dünne bindegewebige Septen vor. Die Zellnester sind meist rundlich und dicht gelagert, sie weisen im einzelnen besser gefärbte Randkerne auf, auch sind hin und wieder mehr Pigment zwischen den Alveolen und außerdem pigmentierte Zellen in den Randschichten sichtbar. Die Geschwulst hört hier plötzlich auf, dann folgt eine etwas breitere Zone von starker Ausdehnung der Aderhautgefäße mit strotzender Füllung, und zwischen den enorm gefüllten Gefäßen sieht man anfangs noch stark pigmentierte Zellen in dem interstitiellen Gewebe. Die starke Hyperämie setzt sich noch in die temporale Seite fort, hier fällt wieder die ungewöhnlich starke Pigmentierung der Supra-Chorioidea auf.

Die Linse zeigt keine Veränderung. Auf der nasalen Seite zeigt die Netzhaut an der Abbiegungsstelle eine kurze Strecke weit cystoide Entartung, dann aber wird die Struktur wieder besser, jedoch erweisen sich die Stäbchen und Zapfen weithin degeneriert, die äußere Körnerschicht ist sehr stark reduziert, die feineren Netzhautgefäße sind teilweise stärker gefüllt, man findet an einzelnen Gefäßscheiden etwas Pigmenteinlagerung. Weiterhin ist die Netzhaut besser erhalten, auch sind einige Stäbchen und Zapfen vorhanden; die innerste Netzhautschicht zeigt weiterhin eine gewisse Verdickung, die Stützfasern sind deutlich verbreitert und gewuchert und zwischen ihnen sieht man größere Va-

cuolen, die bis in die innere granulierte Schicht reichen. Man sieht in der Nervenfaserschicht feine bindegewebige fibrilläre Züge. Wie schon erwähnt, legt sich die Netzhaut weiterhin der Geschwulst an. Die Pigmentepithelschicht ist anfangs vollständig intakt, dann findet man ein Flacherwerden der Zellen, daneben kleine hügelförmige Verdickungen und eine Abnahme der Pigmentmoleküle in den Zellen bis zu der Stelle, wo die Netzhaut mit der Geschwulst vereinigt ist. In der subretinalen Flüssigkeit findet man einzelne Pigmentzellen. An der Verklebungsstelle der Netzhaut mit der Geschwulst ist die Netzhaut an einer Stelle verbreitert, aber überall erhalten einschließlich der Stäbchen und Zapfen, nur sieht man eine Auflockerung der verdickten Netzhaut, bedingt durch das Vorhandensein der Vacuolen. An dieser Stelle sind auch flache Pigmentzellen sichtbar, dann folgt zunächst als auffallendste Veränderung eine bindegewebige Auflagerungsschicht auf der Geschwulstoberfläche, man sieht breite bindegewebige Lamellen, zwischen denen spindelförmige Zellen, die meist dunkel pigmentiert sind, liegen. Diese Auflagerungsschicht läßt sich bis fast an den Rand der Papille verfolgen und ist dort am breitesten, wo die erwähnte bindegewebige Verdickung innerhalb der Geschwulst liegt. Man erkennt auch einzelne hügelförmige Pigmentknöpfchen. Diese Auflagerungsschicht hängt unregelmäßig mit der Netzhaut zusammen, streckenweise finden sich zwischen der Netzhaut und der genannten Schwarte geronnenes Eiweiß, ferner kleine Schollen und etwas Detritus, so daß die im übrigen gut erhaltene Netzhaut nur eine mikroskopische Abhebung zeigt; dann folgen wieder Strecken von ausgesprochener Verwachsung der Netzhaut mit diesen Massen, wobei die Netzhaut selbst stark verbreitert erscheint und durchsetzt mit verdickten Stützfasern. Durch die Bildung von größeren Hohlräumen, die mit Detritus und Eiweiß erfüllt sind, entstehen unregelmäßige Verziehungen und Verlagerungen innerhalb der einzelnen Schichten, wobei die Stäbchen- und Zapfenschicht größtenteils defekt erscheint, an anderen kurzen Stellen ist sie wieder gut erhalten. Die Verklebungsstellen wechseln mit spaltförmigen

Abhebungen ab, so daß die Netzhaut ein wechselvolles Aussehen bietet, hier und da schlagen sich auch bindegewebige Faserzüge auf die Innenfläche der nicht abgehobenen Netzhaut über, so besonders da, wo die bindegewebige Wucherung innerhalb der Aderhaut am stärksten ist. Die Nervenfaserschicht ist überall verdickt und zeigt bindegewebige Faserzüge. Innerhalb der Faserschicht sind einzelne strotzend gefüllte Gefäße sichtbar. Auf der temporalen Seite der Papille ist die Netzhaut über dem Tumoransatz erheblich besser erhalten, doch findet man hier unregelmäßige Verbreiterung und Wucherung der Pigmentepithelschicht, ferner einzelne breitere Vacuolen, die mit hyalinem Eiweiß gefüllt sind, zwischen den beiden Körnerschichten. Weiterhin am Rande der Geschwulst erscheint die Netzhaut viel besser und weist auch eine gut erhaltene Stäbchen- und Zapfenschicht auf. Die Pigmentepithelschicht ist hier ohne Veränderung. Nach der Peripherie zu folgt Degeneration der Stäbchen- und Zapfenschicht mit Reduktion der äußeren Körnerschicht. Auch temporalwärts erscheint die Netzhaut flach abgehoben durch geronnenes Eiweiß; die Degeneration nach der Netzhaut nimmt nach der Ora serrata hin zu, am Ansatz erkennt man feine cystoide Veränderungen. Auch temporalwärts finden sich innerhalb der Nervenfaserschicht kleine stark gefüllte Netzhautgefäße.

Die Papille zeigt durch die Umklammerung mit dem Tumor eine abnorme Form. Die Nervenfaserzüge sind verbreitert von der Lamina cribrosa bis zur Umdrehungsstelle, die Bündel haben nasalwärts ausgesprochen geknickten Verlauf. Die Lamina cribrosa ist nach hinten zu leicht konvex. Temporalwärts ist der Verlauf der Nervenfaserbündel normaler, innerhalb des Sehnervenendes retrobulbär erscheinen sämtliche Gefäße ganz enorm gefüllt. Die Zentralarterie und -Vene sind beide strotzend gefüllt, auch die kleineren Aeste treten durch ihre starke Ausdehnung hervor.

Verfolgt man die Sklera hinter dem Tumor, so finden sich an mehreren Stellen im Verlauf des Durchbruchs von Gefäßen in den Gefäßscheiden pigmentierte und spindelförmige Zellen.

Schnitt nach oben von der Papille. (van Gieson Färbung.)

Man erkennt eine gewisse Sklerose der Ciliarfortsätze. Am Tumor selbst sieht man im Beginn von der nasalen Seite aus kommend sehr schön die feinen, zarten Bindegewebssepten, die Gefäßscheiden treten verdickt deutlich hervor, ebenso erkennt man die lang ausgezogenen Pigmentzellen. Im Bereich der alveolären Bildungen sind die Bindegewebsscheiden breiter und dicker, besonders schön tritt auch hervor die Richtungsänderung der Bindegewebssepten an der erwähnten stark verdickten Stelle. Die Zellnester treten hier zurück, man sieht reich pigmentierte Bindegewebszüge von vorn nach hinten verlaufend. Weiterhin nimmt ebenfalls das Bindegewebe an manchen Stellen beträchtlich zu und die Zellnester nehmen ab, auch ist die Kernfärbung viel weniger gut. Wie erwähnt, wird nach der Papille zu die Struktur wieder mehr alveolär, die Septen werden dünner, die Geschwulstnester erscheinen besser gefärbt, auch an dem am temporalen Papillenrand gelegenen Geschwulstteil sind die Septen besser erhalten. Innerhalb der Papille liegen zwei größere Gefäßäste, die Arterienwand ist verdickt, die Venenwand dagegen dünn, innerhalb der Sehnerven sind die Bindegewebssepten deutlich verbreitert, auch die Lamina cribrosa tritt deutlich durch bindegewebige Faserung hervor. Besonders deutlich gefärbt sind auch die schwartigen Auflagerungen auf dem Tumor, man sieht hier noch einen Teil, der kernreicher ist, daneben aber die ausgesprochen hyalinen degenerativen Bildungen, die als rote Stränge hervortreten. Die Nervenfaserschicht zeigt in der Färbung keine Veränderung. Auf der temporalen Seite erscheint in der Gegend der Macula die Struktur der Netzhaut recht gut erhalten. Dicht hinter dem Tumor verläuft ein Nerv und in der Sklera sieht man Pigment und Rundzellen vom Charakter der Geschwulstzellen.

Schnitt nach unten von der Papille.

Retinal finden sich kleine Gruppen von pigmentierten Zellen, die ganz den Charakter von haemorrhagischem Pigment haben. Der Schnitt fällt durch den unteren Rand der Papille,

so daß der Opticus noch getroffen ist, während die Sklera schon hindurchgeht. Die beiden Geschwulstpartien temporal- und nasalwärts treffen bereits zusammen; nasal folgt nach der Seite der Papille zu starke bindegewebige Verdickung, Innerhalb der Aderhaut temporalwärts zeigt sich ausgesprochen alveolärer Geschwulstcharakter mit zarten Scheiden, die teils dunkles Pigment tragen. Die Netzhaut darüber ist im wesentlichen gut erhalten. Die starke Hyperämie der Aderhaut der ganzen temporalen Seite bis weit nach vorn zum Aequator tritt deutlich hervor. Temporalwärts zeigt sich eine Ablatio retinae mit zunehmender Degeneration der Netzhaut in den äußeren Schichten bis zur Peripherie. Nasalwärts sieht man konfluierende breite Schwarten auf der Geschwulst und die eigenartige Verbindung der Netzhaut wie vorher beschrieben. Nirgends aber ist Infiltration oder entzündliche Veränderung der Netzhaut zu sehen.

Schnitt nach unten von der Papille.

Der Tumor nimmt an Ausdehnung merklich ab. Die Opticusscheide ist noch soeben getroffen. Es zeigt sich nasalwärts im Beginn des Tumors und auch noch weiterhin eine merkliche Abnahme der Septen, so daß die Geschwulstnester viel deutlicher hervortreten. Die Zellfärbung ist besser, zwischen den breiten Zellnestern liegen einzelne Gefäße, Pigment ist wenig vorhanden. Weiter nach hinten zu folgt eine Aenderung des Charakters der Geschwulst, man findet ziemlich plötzlich eine Partie, in der fibröse Züge hervortreten und die Zellnester abnehmen, und innerhalb der Aderhaut läßt die Geschwulst breite bindegewebige Massen erkennen. An dieser Stelle sieht man auch auf der Geschwulst dicke Schwarten, die bis dahin fehlten. Die inneren Partien erscheinen stark fibrös, dagegen finden sich nach außen noch Stellen mit ausgesprochen alveolär zelligem Charakter. An dieser Partie sieht man die Sklera durchsetzt von einem langen Gefäß, in der Gefäßscheide stößt man auf Pigment und gleichmäßige Züge von Zellen, die Geschwulstcharakter tragen. Weiterhin nach der Papille zu folgt ein Teil, bei dem innerhalb der fibrösen Züge

massenhaft Pigment auftritt, so daß der fibröse Abschnitt relativ dunkel pigmentiert erscheint. Temporalwärts, in der Gegend der Papille, folgt eine Geschwulstpartie, die alveolär zelligen Charakter trägt.

Schnitt etwa durch die Mitte der Papille.

Die größte Dicke des Tumors beträgt hier $2\frac{1}{2}$ mm, an der Papille fast 2 mm.

Von der Papille aus nasalwärts beträgt der Abstand bis zur vorderen Spitze der Geschwulst 12 mm, von der Papille aus temporalwärts beträgt die größte Ausdehnung der Geschwulst 2 mm.

Der Tumor von der nasalen Seite aus drängt sich mit breiter, stumpfer Spitze in die Papille vor, so daß der Skleralrand überdeckt ist. Die Nervenfasern sind geknickt und erscheinen am Papillentrichter zur temporalen Seite hin verzogen. Außerhalb der Papille sind einzelne größere Gefäße getroffen. Die Netzhaut nasalwärts bis zur Papille hin ist erhalten und weist mannigfache Verbindung auf mit der hier recht dicken Schwarte, die auf dem Tumor liegt; man findet zahlreiche größere Vacuolen und Hohlräume in der verdickten Netzhaut, die die Gegend zwischen den beiden Körnerschichten einnehmen. Auf der temporalen Seite nimmt der Tumor rasch ab, ist viel dünner und zeigt ausgesprochen zelligen Charakter ohne deutlich fibröse Wände. An den Tumor schließen sich stark ektatische Aderhautgefäße an und die enorme Hyperämie der Aderhaut mit den strotzenden Gefäßen ist weit über den Aequator zu verfolgen. Die Netzhaut ist temporalwärts von der Maculagegend an gut erhalten, die Stäbchen und Zapfen sowie die verbreiterte Ganglienzellenschicht treten schön hervor. An der Eintrittsstelle eines Nervs in die Sklera sieht man, daß die Geschwulstzellen sich innen in der Sklera weiter verfolgen lassen und den Rand der Sklera deutlich aufgeblättert haben.

Schnitt, ebenso die folgenden nach oben von der Papille.

Die Schwarte auf dem Tumor wird nasalwärts viel dünner, die Netzhaut zeigt nur einzelne Verklebungsstellen

mit stark veränderter und gewucherter Stützfaserschicht, im übrigen liegt die Netzhaut relativ gut erhalten auf; vielfach sieht man nur mikroskopische Spalträume, die mit etwas Detritus erfüllt sind. Temporalwärts hat der Tumor rasch sein Ende erreicht und hier findet sich die gut erhaltene Netzhaut. Erst nach der Seite zu, wo wieder Ablatio retinae auftritt, nimmt die Degeneration der äußeren Netzhautschicht langsam zu.

Im Tumor nehmen im allgemeinen die fibrösen Scheiden ab, nur an einzelnen Stellen findet man stärkere fibröse Züge, auch ist auf der Oberfläche der Geschwulst die Schwarte fast ganz geschwunden und entsprechend ist die Netzhaut besser erhalten. Der Pigmentgehalt an den einzelnen Stellen ist stärker, die Geschwulstzellen zeigen im alveolären Teil bedeutend besser gefärbte Kerne, doch wechselt dies je nach dem Gehalt an fibrösem Gewebe.

Schnitt nach unten zu von der Papille.

Die Gesamtausdehnung der Geschwulst beträgt nur noch 8 mm, die Dicke 1 mm.

Die beiden Tumorseiten temporal und nasal sind zusammengeflossen. Temporalwärts zeigt der Tumor alveoläre Struktur, nasal fällt zunächst die starke fibröse Durchsetzung der Geschwulst auf, der vordere Teil ist vollständig bindegewebig umgewandelt, die hintere Partie zeigt schwächere Kernfärbung. Im vorderen Abschnitt stößt man im Bindegewebe auf einen größeren haemorrhagischen Herd; das Blut erweist sich in mannigfacher Umwandlung mit beginnender haemorrhagischer Pigmentierung. Die hintere Geschwulstpartie in der Sklera zeigt offenbar in der Gegend der Durchtrittsstelle eines Gefäßes einen größeren Geschwulstknoten. Die Kerne sind mehr spindelförmig, hier und da Pigment enthaltend, ein Teil ist bis zum hinteren Skleralrand zu verfolgen. Auf der Geschwulst sieht man noch breite Schwartenbildung mit Verwachsung der darüber liegenden Netzhaut. Weiter vorn mündet ein Nerv in die Geschwulst ein, auch läßt sich

die Geschwulst eine Strecke weit in dessen Durchtrittsloch nach hinten zu verfolgen.

Schnitt ebenfalls nach unten von der Papille.

Die Geschwulst nimmt an Umfang rasch ab, aber auch hier sind noch fibröse Stellen und Blutungen in der Geschwulst zu erkennen; sowie eine Auflagerung von Schwarten und Verwachsung mit der Netzhaut.

Schnitt durch den unteren Hornhautrand.

Die Geschwulst wird merklich kleiner, aber ebenso wie im vorigen Schnitt erkennt man noch die Reste von größeren Blutungen, innerhalb der Geschwulst ist deutlich die fibröse Wucherung und die Auflagerung einer dicken Schwarte auf der Geschwulst zu erkennen.

Epikrise.

Ueberblicken wir den patholog.-anatom. Befund, so ergibt sich kurz folgendes Bild. Es handelt sich um einen Tumor der Aderhaut und die klinische Diagnose ist somit als richtig erwiesen. Im Tumor selbst, den man ohne weiteres als Melano-Sarkom erkennt, finden sich Rundzellen, Spindelzellen, teils reichlich pigmentiert, ferner Bindegewebszüge und überall massenhaft Pigment. Die Struktur weist im großen ganzen einen alveolären Charakter auf, stellt aber ein Fibrosarkom dar, denn fast alle Teile sind fibrös umgewandelt. Dieses Fibrosarkom zeigt aber einen bösartigen Charakter, denn schon beginnen die Tumorzellen nach hinten zu wuchern und durch die Emissarien der Skleralgefäße zu wandern. Das Gesamtbild dieses Tumors ist ein recht eigenartiges und erinnert an die Scirrhusform eines metastatischen Carcinoms, wie man sie gelegentlich bei Mamma-Carcinomen beobachten kann. Die Netzhaut, die im einzelnen etwas verdickt erscheint, zeigt geringe Degeneration im Sinne einer cystoiden Entartung. Starke Degeneration weist an einigen Stellen die Schicht der Stäbchen und Zapfen auf, besonders dort, wo eine Ablatio retinae stattgefunden hat.

Die sonst noch gut erhaltene Netzhaut ist dem Tumor teils anliegend, teils mit ihm verklebt und verwachsen. Was aber am meisten auffällt, ist eine breite bindegewebige Auflagerungsschicht; man sieht auf der Oberfläche des Tumors breite, bindegewebige Lamellen, eine dicke Schwarte bildend, die unregelmäßig mit der Netzhaut zusammenhängt, die Netzhaut selbst weist hier teils nur mikroskopische, größtenteils aber eine deutliche Ablatio auf, dazwischen sieht man Eiweiß und Schollen von Detritusmassen. Ferner fällt auf die sehr starke Wucherung der Pigmentepithelschicht und überall reichlich Bindegewebs-Proliferation. Nirgends aber ist entzündliche Veränderung oder Infiltration zu sehen.

Die Aderhaut ist im Anfang unverändert, zeigt in der Nähe des Tumors starke Verdickung und weist im allgemeinen eine starke Hyperämie der Gefäße auf.

Die Hornhaut ist intakt.

Die Iris, sehr reich an dunklem Pigment, enthält vereinzelt Rundzellen.

Die Linse zeigt keine Veränderung.

Die Sklera weist an einigen Stellen geringe Aufblätterung auf, ferner Pigment- und Rundzellen vom Charakter der Geschwulstzellen in den Emissarien der Gefäße, und in den Gefäßscheiden finden sich pigmentierte und spindelförmige Zellen.

Der patholog.-anatom. Befund gibt nun eine Aufklärung des eigenartigen Spiegelbefundes, der die klinische Diagnose so außerordentlich erschwerte. Klinisch galt es zu entscheiden: Liegt ein Tumor vor oder sind diese Veränderungen der Ausdruck einer herdförmig auftretenden Chorioiditis exsudativa, ist es ein luetischer Prozeß, etwa ein Gummaknoten, oder haben wir einen Conglomerattuberkel vor uns.

Für Tumor sprach zunächst das Fehlen von Injektion und Glaskörpertrübung, ferner der Ursprung, die scharf umrissene Kontur des buckelförmigen Knotens, der deutlich vorspringende Rand, der außerdem etwas durchscheinend und pigmentiert erschien; dies ließ mit einiger Sicherheit die klinische Diagnose auf Tumor stellen. Der Visus war deutlich

herabgesetzt, es bestand eine Gesichtsfeldeinschränkung oben innen und außen (siehe Abbildung).

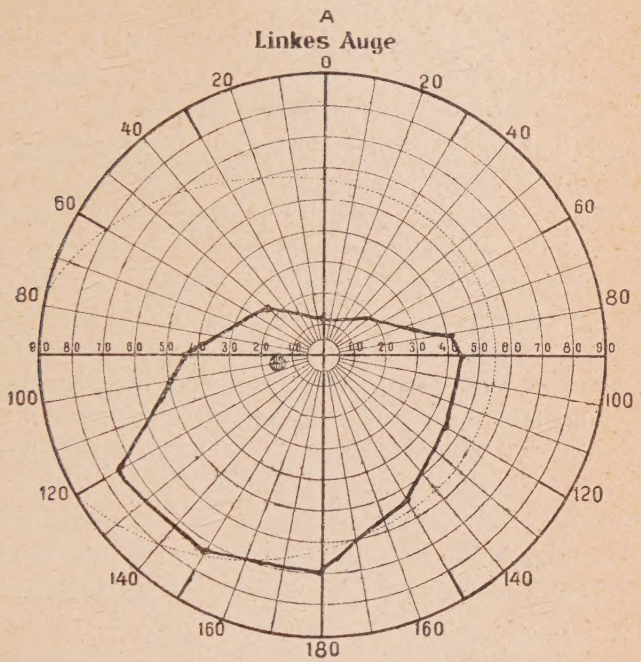

Es ist möglich, daß im vorliegenden Fall der Tumor von einem angeborenen Naevus ausgegangen ist, und auffallend ist auch hier, was bis jetzt immer wieder beobachtet wurde, die enge Beziehung des Tumors zu den Gefäßen, es scheinen in der Tat die größeren Gefäße der Mutterboden dieser Tumoren zu sein. Legen wir dem klinischen Verlauf dieses Tumors die vier Stadien, wie sie von Knapp beschrieben wurden, zugrunde, so erscheint der Tumor als im Stadium I befindlich, dem Stadium des reizlosen Wachstums-Verlaufs, das meistens Sehstörung und je nach dem Sitz einen größeren oder kleineren Gesichtsfelddefekt verursacht; aber schon in diesem ersten Stadium beobachten wir deutlich die starke Neigung zur Propagation nach außen. Ist die Diagnose auf Aderhauttumor gestellt, so ist die Therapie die sofortige Enucleatio bulbi. Was die Prognose anbelangt, kann man trotz frühzeitiger Operation

nicht sagen, ob nicht bereits schon eine Propagation von Geschwulstzellen nach außen stattgefunden hat oder eine haematogene metastatische Verschleppung; denn gerade hierin liegt die außerordentliche Bösartigkeit dieses Melanosarkoms; kaum ein anderer Tumor macht so frühzeitig Metastasen, und zwar hauptsächlich in der Leber, wie das Melanosarkom der Aderhaut, und ebenso groß ist die Gefahr der Entstehung eines Lokalrecidivs. Diese Gefahr dürfte auch für den Patienten des vorliegenden Falles trotz der sofortigen Enucleation bestehen, wie der patholog.-anatom. Befund gezeigt hat, doch ist dies im allgemeinen das weniger Gefährliche im Vergleich zu den Metastasen. Postoperative Röntgenbestrahlung soll in einigen Fällen gegen die Entstehung eines Recidivs von Erfolg gewesen sein. Eine Dauerheilung ist bei rechtzeitiger Operation in ungefähr nicht ganz der Hälfte der Fälle beobachtet worden und wird angenommen, wenn nach 5 Jahren keine Metastasen und kein Recidiv aufgetreten sind.

Ich glaube, es erscheint in bezug auf den patholog.-anatom. Befund gerechtfertigt, zu sagen, daß es sich hier um einen eigenartigen Fall handelt, der von besonderem Interesse sein dürfte.

Zum Schlusse meiner Arbeit möchte ich Herrn Geh. Hofrat Prof. Dr. Wagenmann für die Ueberlassung des Themas sowie für seine gütige Unterstützung herzlich danken.

Literatur

Schieck, Das Melanosarkom als einzige Geschwulstform des Uvealtraktus. (Wiesbaden 1906.)

E. Fuchs, Sarkom des Uvealtraktus. (Wien 1882.)

E. Fuchs, Lehrbuch der Augenheilkunde. (1921.)

Th. Leber, Krankheiten der Netzhaut. Graefe-Saemisch, Handbuch.

Becker, Inaugural-Dissertation. Ein Fall von kleinem Aderhautsarkom als Beitrag zur Frage der Malignität der Melanosarkome der Aderhaut. (Heidelberg, Universitäts-Augenklinik.)

Schmitz, Inaugural-Dissertation. Ueber einen Fall von Aderhautsarkom in einem frühen Stadium der Entwicklung. (Heidelberg, Universitäts-Augenklinik.)

Lebenslauf.

Ich, Joseph Lutz, bin geboren am 22. Mai 1900 in Buchau, O.-A. Riedlingen, als Sohn des Werkführers Joseph Lutz. Ich besuchte zuerst die Volksschule, dann das Progymnasium in Riedlingen, das Reformrealgymnasium in Ebingen und Stuttgart, wo ich im Juni 1918 die Notreifeprüfung ablegte wegen Einberufung zum Heeresdienst. Nach Entlassung aus dem Heeresdienst im Januar 1919 besuchte ich bis zur Aushändigung des Reifezeugnisses im Juni 1919 nochmals das Reformrealgymnasium. Vom W.-S. 1919 bis 1921 studierte ich an der Techn. Hochschule zu Stuttgart Naturwissenschaft, sodann widmete ich mich in Tübingen dem Studium der Medizin, legte dort im März 1923 die ärztliche Vorprüfung ab; von meinen klinischen Semestern verbrachte ich 2 in Tübingen, 3 in Heidelberg, wo ich im W.S. 1925 die ärztliche Prüfung ablegte.